Retineret væv efter fødsel

23. – 25. januar 2025

Godkendt på Hindsgavl d. 06.09.24

Præsentation udarbejdet af Arushma Naqash, Simon Victor og Caroline Grønlund

Forfattere

Herlev Hospital

Hellen Edwards (Tovholder)

Caroline Grønlund

Arushma Naqash

Mette Hedegaard

Rigshospitalet



Hevy Gibrael

Nordsjællands Hospital

Claus Otto Lund

Mathilde Wegmann

Slagelse Sygehus

Simon Victor

Hvidovre Hospital

Mads Breining-Nielsen

Afgrænsning af emnet

- Retineret væv efter fødsel fra GA 24, diagnostik og håndtering af abnorm uterin blødning fra 24 timer efter fødsel.

- Omhandler ikke infektion.

Baggrund

Incidens 1-6% efter vaginale fødsler

Risikofaktorer: Primær PPH, sekundær PPH, manuel placentafjernelse/ intrauterin palpation, tidligere retineret væv

Symptomer:
- Vaginalblødning
- Underlivssmerter
- Infektion

Endometriets tykkelse

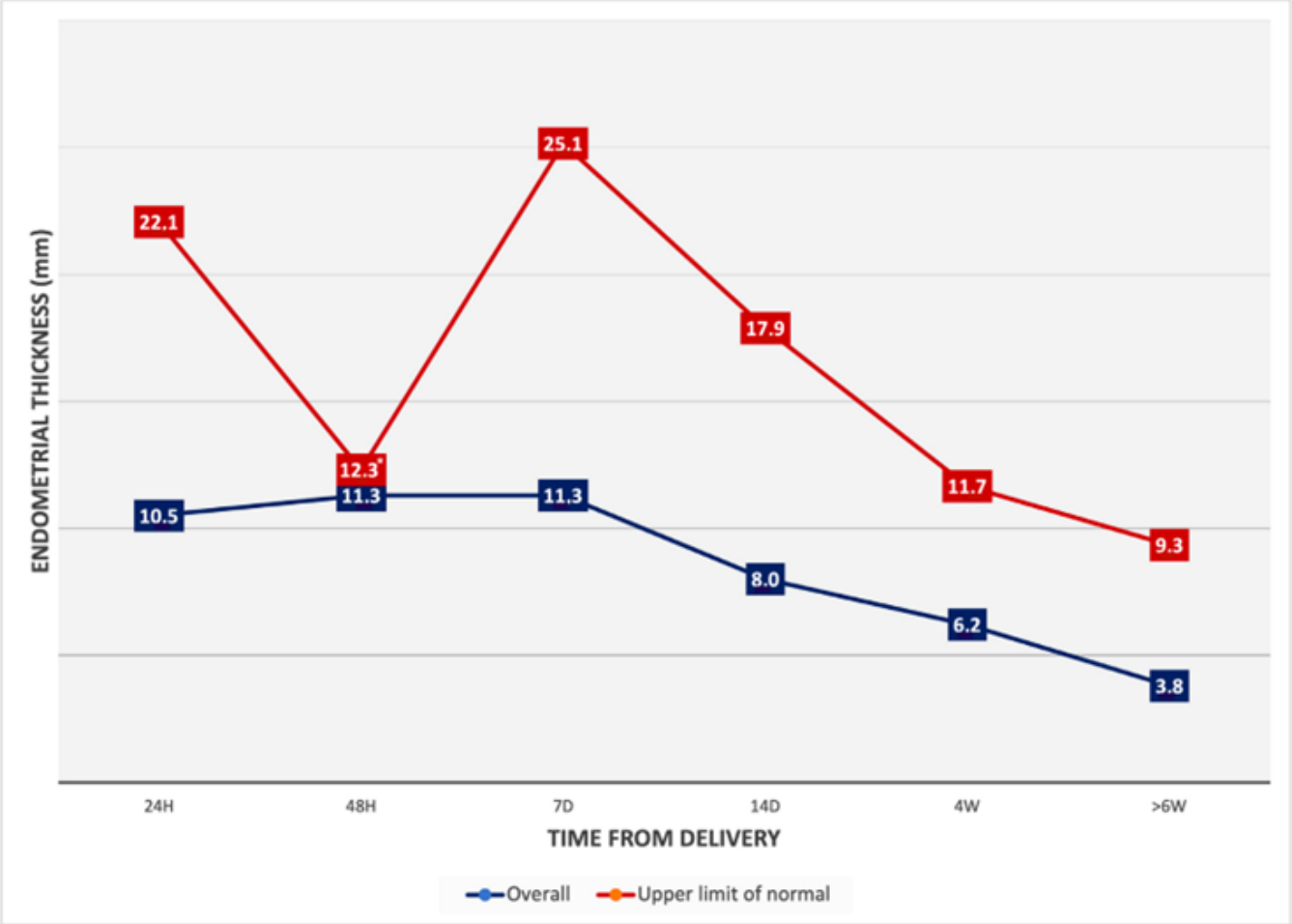

Ucci et al. 2021

Baggrund

Baggrund



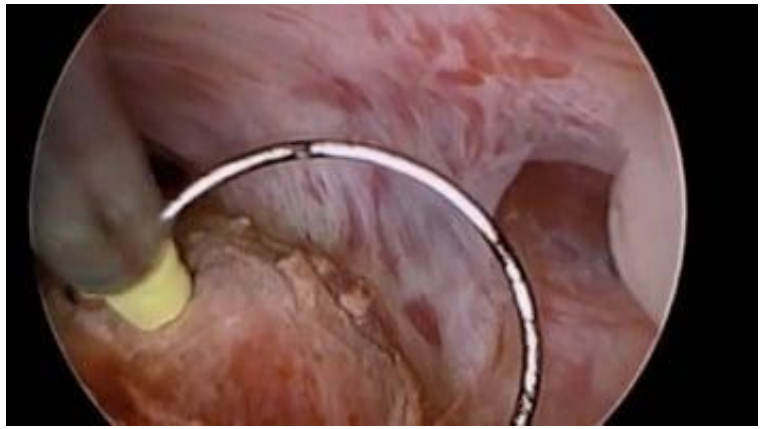

PIRO 1

Forfattere: ***Hevy Gibrael***

Simon Victor

Mette Hedegaard

Caroline Grønlund

Kan UL bidrage til diagnostik af retineret væv efter fødsel hos kvinder med abnorm blødning og mistanke om retineret væv efter fødsel?

PIRO 1

Kan UL bidrage til diagnostik af retineret væv efter fødsel hos kvinder med abnorm blødning og mistanke om retineret væv efter fødsel?

PIRO 1

Kan UL bidrage til diagnostik af retineret væv efter fødsel hos kvinder med abnorm blødning og mistanke om retineret væv efter fødsel?	
Population	Kvinder med abnorm blødning og mistanke om retineret væv efter fødsel (fra GA 24 og til 12 uger post partum)

PIRO 1

Kan UL bidrage til diagnostik af retineret væv efter fødsel hos kvinder med abnorm blødning og mistanke om retineret væv efter fødsel?	
Population	Kvinder med abnorm blødning og mistanke om retineret væv efter fødsel (fra GA 24 og til 12 uger post partum)
Index test	Ultralyd

PIRO 1

Kan UL bidrage til diagnostik af retineret væv efter fødsel hos kvinder med abnorm blødning og mistanke om retineret væv efter fødsel?	
Population	Kvinder med abnorm blødning og mistanke om retineret væv efter fødsel (fra GA 24 og til 12 uger post partum)
Index test	Ultralyd
Reference	Hysteroskopi/evacuatio uteri

PIRO 1

Kan UL bidrage til diagnostik af retineret væv efter fødsel hos kvinder med abnorm blødning og mistanke om retineret væv efter fødsel?	
Population	Kvinder med abnorm blødning og mistanke om retineret væv efter fødsel (fra GA 24 og til 12 uger post partum)
Index test	Ultralyd
Reference	Hysteroskopi/evacuatio uteri
Outcome	Fund af retineret væv

PIRO 1: Studierne

Ingen randomiserede studier
7 retrospektive studier
4 prospektive studier

Mangelfuld kvalitet

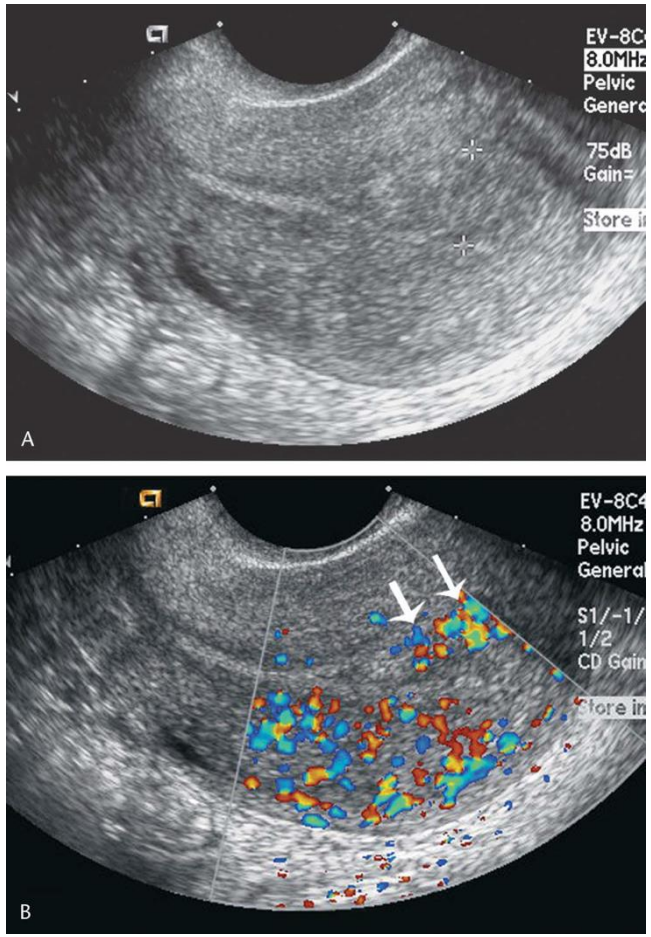

Brown et al. 2005

PIRO 1: Resumé af evidens

Kan UL bidrage til diagnostik af retineret væv efter fødsel hos kvinder med abnorm blødning og mistanke om retineret væv efter fødsel?

Et ultrasonisk fund af en ekkogen masse intrakavitært og/eller midtlinieekko ≥ 10 mm støtter en klinisk mistanke om retineret væv, men er ikke diagnostisk.	2b
Ved ultrasonisk fund af et smalt endometrium (< 10 mm) og fravær af en ekkogen masse intrakavitært, er der sandsynligvis ikke retineret væv.	2b
Farve-Doppler kan anvendes til at detektere hypervaskularitet i et fortykket endometrie og/eller en intrakavitær ekkogen masse. Dette kan være nyttigt i differentieringen af fx koagler (uden blodtilførsel) fra retineret væv (med blodtilførsel).	2b

PIRO 1: Kliniske rekommandationer

Klinisk rekommandation	Styrke

PIRO 1: Kliniske rekommandationer

Klinisk rekommandation	Styrke
Ved klinisk mistanke om retineret væv efter fødsel (sekundær postpartum blødning med eller uden smerter) kan ultralydsskanning med Doppler-flow anvendes som diagnostisk støtteværktøj.	B

PIRO 1: Kliniske rekommandationer

Klinisk rekommandation	Styrke
Ved klinisk mistanke om retineret væv efter fødsel (sekundær postpartum blødning med eller uden smerter) kan ultralydsskanning med Doppler-flow anvendes som diagnostisk støtteværktøj.	B
Ultralydsundersøgelse af kvinder med klinisk mistanke om retineret væv efter fødsel bør fokusere på følgende: 1) Midtlinieekko ≥ 10 mm 2) Intrakavitær hyperekkogen masse 3) Tilstedeværelse af Doppler-flow	B

PIRO 1: Kliniske rekommandationer

Klinisk rekommandation	Styrke
Ved klinisk mistanke om retineret væv efter fødsel (sekundær postpartum blødning med eller uden smerter) kan ultralydsskanning med Doppler-flow anvendes som diagnostisk støtteværktøj.	B
Ultralydsundersøgelse af kvinder med klinisk mistanke om retineret væv efter fødsel bør fokusere på følgende: 1) Midtlinieekko ≥ 10 mm 2) Intrakavitær hyperekkogen masse 3) Tilstedeværelse af Doppler-flow	B
Ved ultrasonisk fund af endometrium <10 mm og fravær af både intrakavitær hyperekkogen masse og Doppler-flow, er sandsynligheden for retineret væv efter fødsel meget lav.	B

PIRO 1: Kliniske rekommandationer

Klinisk rekommandation	Styrke
Ved klinisk mistanke om retineret væv efter fødsel (sekundær postpartum blødning med eller uden smerter) kan ultralydsskanning med Doppler-flow anvendes som diagnostisk støtteværktøj.	B
Ultralydsundersøgelse af kvinder med klinisk mistanke om retineret væv efter fødsel bør fokusere på følgende: 1) Midtlinieekko ≥ 10 mm 2) Intrakavitær hyperekkogen masse 3) Tilstedeværelse af Doppler-flow	B
Ved ultrasonisk fund af endometrium <10 mm og fravær af både intrakavitær hyperekkogen masse og Doppler-flow, er sandsynligheden for retineret væv efter fødsel meget lav.	B
De ultrasoniske fund, der rejser mistanke om retineret væv efter fødsel, kan være svære at skelne fra fund ved den normale uterus postpartum. Ultralyd kan derfor ikke stå alene, men bør sammenholdes med kliniske symptomer ved beslutning om intervention.	B

PICO 2+3+5

Forfattere: ***Mathilde Wegmann***

Claus Otto Lund

Skal kvinder med abnorm uterin blødning og mistanke om retineret væv efter fødsel have foretaget

2. Medicinsk behandling eller ses an?

3. Evacuatio uteri eller ses an?

5. Medicinsk behandling eller evacuatio uteri?

PICO 2+3+5

PICO	2	3	5
Population	Kvinder med abnorm blødning og mistanke om retineret væv efter fødsel (fra GA 24 og til 12 uger post partum)		
Intervention			
Comparison			
Outcomes			

PICO 2+3+5

PICO	2	3	5
Population	Kvinder med abnorm blødning og mistanke om retineret væv efter fødsel (fra GA 24 og til 12 uger post partum)		
Intervention	Medicinsk behandling		
Comparison	Ingenting (watchful waiting)		
Outcomes	Blødning, infektion, synnekier, sekundært behandlingsbehov, varighed, kontrolbehov, indlæggelsesbehov, medicinske bivirkninger, amning		

PICO 2+3+5

PICO	2	3	5
Population	Kvinder med abnorm blødning og mistanke om retineret væv efter fødsel (fra GA 24 og til 12 uger post partum)		
Intervention	Medicinsk behandling	Evacuatio uteri	
Comparison	Ingenting (watchful waiting)	Ingenting (watchful waiting)	
Outcomes	Blødning, infektion, synnekier, sekundært behandlingsbehov, varighed, kontrolbehov, indlæggelsesbehov, medicinske bivirkninger, amning	Blødning, synnekier, fertilitet, infektion, perforation af uterus, amning	

PICO 2+3+5

PICO	2	3	5
Population	Kvinder med abnorm blødning og mistanke om retineret væv efter fødsel (fra GA 24 og til 12 uger post partum)		
Intervention	Medicinsk behandling	Evacuatio uteri	Medicinsk behandling
Comparison	Ingenting (watchful waiting)	Ingenting (watchful waiting)	Evacuatio uteri
Outcomes	Blødning, infektion, synnekier, sekundært behandlingsbehov, varighed, kontrolbehov, indlæggelsesbehov, medicinske bivirkninger, amning	Blødning, synnekier, fertilitet, infektion, perforation af uterus, amning	Blødning, synnekier, fertilitet, infektion, perforation af uterus, amning

PICO 2+3+5: Studierne

Cochrane review 2002
Ingen randomiserede studier

Medicin vs se an:
2 observationelle studier, patienter fra GA > 20

PICO 2

Evac vs se an:
2 kohortestudier, 1 observationelt

PICO 3

Evac vs medicin:
Ét review med 11 observationelle studier

PICO 5

PICO 2: Resumé af evidens

Skal kvinder med abnorm uterin blødning og mistanke om retineret væv efter fødsel have foretaget medicinsk behandling eller ses an?

Ingen studier belyser forskellen i effekten af henholdsvis primær medicinsk og primær konservativ behandling af RPOC.	
En stor andel af patienter med RPOC, der primært behandles medicinsk eller konservativt, har efterfølgende behov for sekundær kirurgisk behandling.	2c
Effekten af medicinsk og konservativ behandling af sekundær PPH er mindre succesfuld med tiltagende midtlinieekko.	2c

PICO 3: Resumé af evidens

Skal kvinder med abnorm uterin blødning og mistanke om retineret væv efter fødsel have foretaget evacuatio uteri eller ses an?

Symptomgivende RPOC efter fødsel kan behandles med observation eller kirurgisk evacuatio/curettage hos hæmodynamisk stabile patienter, men der er ikke studier der understøtter, om man skal vælge det ene fremfor det andet.	2c
Ekspekterende behandling af RPOC efter fødsel medfører formentlig flere efterfølgende henvendelser end primær evacuatio/curettage og en del patienter får brug for yderligere behandling.	4
Evacuatio/curettage er, sammenlignet med konservativ behandling af RPOC efter fødsel, ledsaget af en risiko for alvorlige komplikationer som perforation, blødning, infektion, transfusionsbehov og Ashermann's syndrom	4

PICO 5: Resumé af evidens

Skal kvinder med abnorm uterin blødning og mistanke om retineret væv efter fødsel have foretaget evacuatio uteri eller have medicinsk behandling?

Ingen studier belyser forskellen i effekten af primær medicinsk og primær kirurgisk (evacuatio uteri) behandling af RPOC efter fødsel.	
Primær medicinsk behandlings succesrate for blødningsophør: 8,2 – 84,6% Ved eksklusion af studier > 30 år gamle var succesraten: 44 – 73,7%	2c
Efter primær medicinsk behandling, var der behov for sekundær behandling med kirurgisk intervention hos 0-91.8%	2c

PICO 2+3+5: Kliniske rekommandationer

Klinisk rekommandation	Styrke
Konservativ behandling er formentlig ligeværdig med medicinsk behandling, og kan derfor overvejes hos hæmodynamisk stabile patienter med sekundær postpartum blødning og mistanke om retineret væv efter fødsel.	C

PICO 2+3+5: Kliniske rekommandationer

Klinisk rekommandation	Styrke
Konservativ behandling er formentlig ligeværdig med medicinsk behandling, og kan derfor overvejes hos hæmodynamisk stabile patienter med sekundær postpartum blødning og mistanke om retineret væv efter fødsel.	C
Ved en hæmodynamisk ustabil patient med pågående sekundær post partum blødning, kan man med fordel overveje initial kirurgisk behandling med evacuatio uteri, evt UL vejledt.	D

PICO 2+3+5: Kliniske rekommandationer

Klinisk rekommandation	Styrke
Konservativ behandling er formentlig ligeværdig med medicinsk behandling, og kan derfor overvejes hos hæmodynamisk stabile patienter med sekundær postpartum blødning og mistanke om retineret væv efter fødsel.	C
Ved en hæmodynamisk ustabil patient med pågående sekundær post partum blødning, kan man med fordel overveje initial kirurgisk behandling med evacuatio uteri, evt UL vejledt.	D
Hos patienter med sekundær postpartum blødning, ultrasonisk stærk mistanke om retineret væv efter fødsel og hæmodynamisk stabil tilstand, kan man overveje ekspekterende behandling fremfor evacuatio uteri som initial behandling.	C

PICO 4+6+7

Forfattere: ***Arushma Imran Naqash***

Mads Breining-Nielsen

PICO 4: Skal kvinder med abnorm uterin blødning og mistanke om retineret væv efter fødsel have foretaget hysteroskopi eller ses an?

~~**PICO 6: Skal kvinder med abnorm uterin blødning og mistanke om retineret væv efter fødsel have foretaget medicinsk behandling eller hysteroskopisk resektion?**~~

PICO 7: Skal kvinder med abnorm uterin blødning og mistanke om retineret væv efter fødsel have foretaget hysteroskopisk resektion eller evacuatio uteri?

PICO 4+6+7

PICO	4	6	7
Population	Kvinder med abnorm blødning og mistanke om retineret væv efter fødsel (fra GA 24 og til 12 uger post partum)		
Intervention			
Comparison			
Outcomes			

PICO 4+6+7

PICO	4	6	7
Population	Kvinder med abnorm blødning og mistanke om retineret væv efter fødsel (fra GA 24 og til 12 uger post partum)		
Intervention	Hysteroskopi		
Comparison	Ingenting/watchful waiting		
Outcomes	Blødning, synnekier, fertilitet, perforation af uterus, amning		

PICO 4+6+7

PICO	4	6	7
Population	Kvinder med abnorm blødning og mistanke om retineret væv efter fødsel (fra GA 24 og til 12 uger post partum)		
Intervention	Hysteroskopi	Medicinsk behandling	
Comparison	Ingenting/watchful waiting	Hysteroskopi	
Outcomes	Blødning, synnekier, fertilitet, perforation af uterus, amning	Blødning, synnekier, fertilitet, perforation af uterus, amning	

PICO 4+6+7

PICO	4	6	7
Population	Kvinder med abnorm blødning og mistanke om retineret væv efter fødsel (fra GA 24 og til 12 uger post partum)		
Intervention	Hysteroskopi	Medicinsk behandling	Hysteroskopi
Comparison	Ingenting/watchful waiting	Hysteroskopi	Evacuatio uteri
Outcomes	Blødning, synnekier, fertilitet, perforation af uterus, amning	Blødning, synnekier, fertilitet, perforation af uterus, amning	Blødning, synnekier, fertilitet, perforation af uterus, amning

PICO 4+6+7: Studierne

Ingen randomiserede studier

2 reviews
11 retrospektive kohortestudier

Outcomes:
- Fertilitet
- synnekier
- Blødning/perforation af uterus/infektion/blodtransfusion

Konklusion:
Små kohorter og uklar rapportering af outcomes.

PICO 4: Resumé af evidens

Skal kvinder med abnorm uterin blødning og mistanke om retineret væv efter fødsel have foretaget hysteroskopi eller ses an?

Der foreligger ingen studier der sammenligner hysteroskopisk resektion af retineret væv efter fødsel overfor ekspekterende behandling.	
Hysteroskopisk resektion af RPOC er et sikkert indgreb, hvor der ikke er rapporteret alvorlige komplikationer.	2b

PICO 7: Resumé af evidens

Skal kvinder med abnorm uterin blødning og mistanke om retineret væv efter fødsel have foretaget hysteroskopisk resektion eller evacuatio uteri?

Der er muligvis en kortere tid fra kirurgisk fjernelse af RPOC til ny graviditet efter hysteroskopi end efter evacuatio uteri.	2c
Der ses muligvis hyppigere forekomst af synnekier efter evacuatio uteri sammenlignet med hysteroskopisk resektion.	2c
Der ses tendens mod hurtigere og bedre fertilitets-outcomes ved hysteroskopisk resektion af RPOC sammenlignet med evacuatio uteri.	2c
Der rapporteres øget risiko for gentaget RPOC i ny graviditet efter tidligere evacuatio uteri sammenlignet med efter tidligere hysteroskopi (baseret på sparsomme data).	2c

PICO 4+6+7: Kliniske rekommandationer

Kliniske rekommandationer	Styrke

PICO 4+6+7: Kliniske rekommandationer

Kliniske rekommandationer	Styrke
Konservativ (ekspekterende) behandling kan overvejes ved klinisk stabil patient med sekundær postpartum blødning med mistanke om retineret væv efter fødsel.	C

PICO 4+6+7: Kliniske rekommandationer

Kliniske rekommandationer	Styrke
Konservativ (ekspekterende) behandling kan overvejes ved klinisk stabil patient med sekundær postpartum blødning med mistanke om retineret væv efter fødsel.	C
Hysteroskopisk fjernelse af retineret væv efter fødsel (primært med kold slynge) er et velegnet indgreb ved behov for kirurgisk intervention.	C

PICO 4+6+7: Kliniske rekommandationer

Kliniske rekommandationer	Styrke
Konservativ (ekspekterende) behandling kan overvejes ved klinisk stabil patient med sekundær postpartum blødning med mistanke om retineret væv efter fødsel.	C
Hysteroskopisk fjernelse af retineret væv efter fødsel (primært med kold slynge) er et velegnet indgreb ved behov for kirurgisk intervention.	C
Der er ingen studier, som understøtter et evidensbaseret valg mellem primær medicinsk eller kirurgisk (evacuatio uteri) behandling af retineret væv efter fødsel hos patienter med sekundær postpartum blødning.	

PICO 4+6+7: Kliniske rekommandationer

Kliniske rekommandationer	Styrke
Konservativ (ekspekterende) behandling kan overvejes ved klinisk stabil patient med sekundær postpartum blødning med mistanke om retineret væv efter fødsel.	C
Hysteroskopisk fjernelse af retineret væv efter fødsel (primært med kold slynge) er et velegnet indgreb ved behov for kirurgisk intervention.	C
Der er ingen studier, som understøtter et evidensbaseret valg mellem primær medicinsk eller kirurgisk (evacuatio uteri) behandling af retineret væv efter fødsel hos patienter med sekundær postpartum blødning.	
Ved behov for kirurgisk intervention kan hysteroskopisk fjernelse af retineret væv (primært med kold slynge) efter fødsel overvejes hvis muligt fremfor evacuatio uteri, for at mindske risikoen for intrauterine adhærencer.	C

PICO 4+6+7: Kliniske rekommandationer

Kliniske rekommandationer	Styrke
Konservativ (ekspekterende) behandling kan overvejes ved klinisk stabil patient med sekundær postpartum blødning med mistanke om retineret væv efter fødsel.	C
Hysteroskopisk fjernelse af retineret væv efter fødsel (primært med kold slynge) er et velegnet indgreb ved behov for kirurgisk intervention.	C
Der er ingen studier, som understøtter et evidensbaseret valg mellem primær medicinsk eller kirurgisk (evacuatio uteri) behandling af retineret væv efter fødsel hos patienter med sekundær postpartum blødning.	
Ved behov for kirurgisk intervention kan hysteroskopisk fjernelse af retineret væv (primært med kold slynge) efter fødsel overvejes hvis muligt fremfor evacuatio uteri, for at mindske risikoen for intrauterine adhærencer.	C
Hysteroskopisk fjernelse af retineret væv er vanskelig indenfor de første 1-2 uger postpartum og særligt ved kraftig blødning, hvorfor man ved tvingende indikation kan foretage evacuatio med sug og om nødvendigt stump curette.	Hindsgavl anbefaling

Vigtige pointer

- Hvis patienten er stabil, så overvej ekspekterende behandling uanset UL fund
- Hvis patienten er cirkulatorisk påvirket overvej evac
- Hysteroskopi (med kold slynge) er mere skånsomt end evac



Hindsgavl pointer

- Hysteroskopi primært med kold slynge
- Evac gerne ultralydsvejledt

Rettelser efter workshop

Klinisk rekommandation	Styrke
Konservativ behandling er formentlig ligeværdig med medicinsk behandling, og kan derfor overvejes hos hæmodynamisk stabile patienter med sekundær postpartum blødning og mistanke om retineret væv efter fødsel.	C

Rettelser efter workshop

Gennemgang af PICO 9

PICO (PIRO) 1 (UL til diagnostik) 9

PICO 2 (Medicinsk behandling) 23

PICO 3 (Behandling med evac) 25

PICO 4 (Behandling med hysteroskopi) 28

PICO 5 (Medicin vs Evac) 30

PICO 6 (Medicin vs Hysteroskopi) 33

PICO 7 (Hysteroskopi vs Evac) 33

Rettelser efter workshop

- Rekommandationer inddelt i ”diagnostik” og ”behandling”
- Tre vigtige rekommandationer fremhævet med fed

Ved en hæmodynamisk ustabil patient med pågående sekundær postpartum blødning, kan man med fordel overveje initial kirurgisk behandling med evacuatio uteri, evt UL vejledt.	D
Konservativ (ekspekterende) behandling kan overvejes ved klinisk stabil patient med sekundær postpartum blødning med mistanke om retineret væv efter fødsel.	C
Ved behov for kirurgisk intervention kan hysteroskopisk fjernelse af retineret væv (primært med kold slynge), efter fødsel overvejes hvis muligt fremfor evacuatio uteri, for at mindske risikoen for intrauterine adhærencer.	C

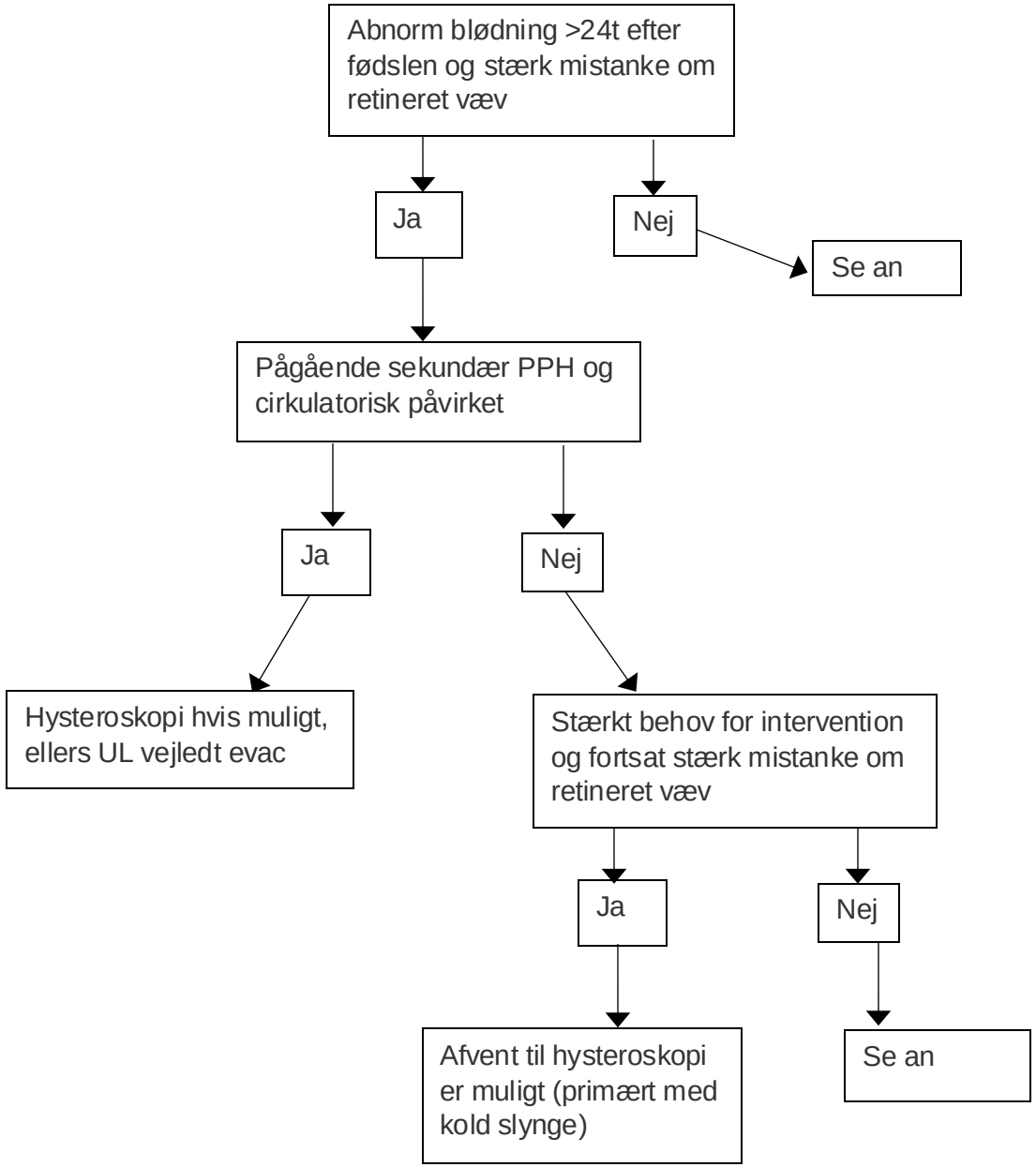
Abnorm blødning >24t efter fødslen og stærk mistanke om retineret væv
Ja
Nej
Se an
Pågående sekundær PPH og cirkulatorisk påvirket
Ja
Nej
Hysteroskopi hvis muligt, ellers UL vejledt evac
Stærkt behov for intervention og fortsat stærk mistanke om retineret væv
Ja
Nej
Afvent til hysteroskopi er muligt (primært med kold slynge)
Se an